

# ES KANN ~~NICHT~~ SEIN, WAS NICHT SEIN DARF.

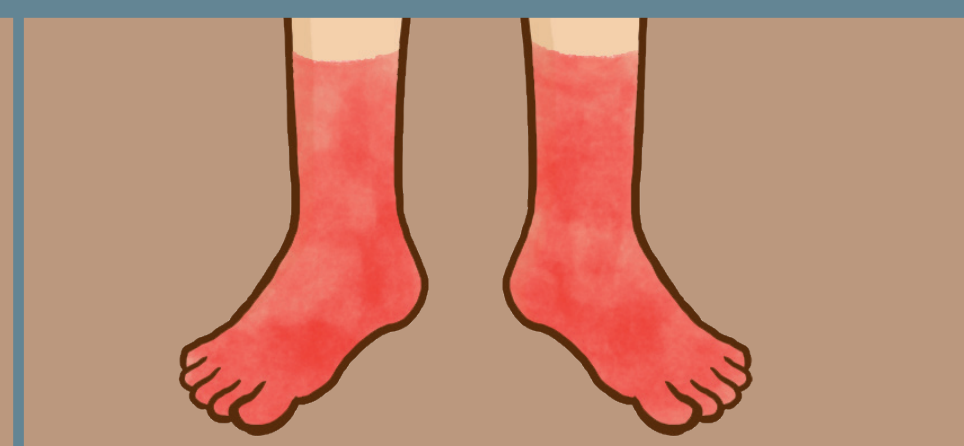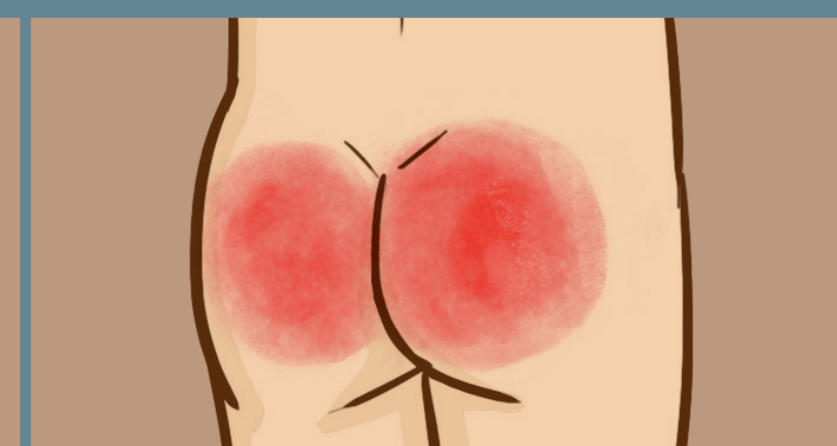
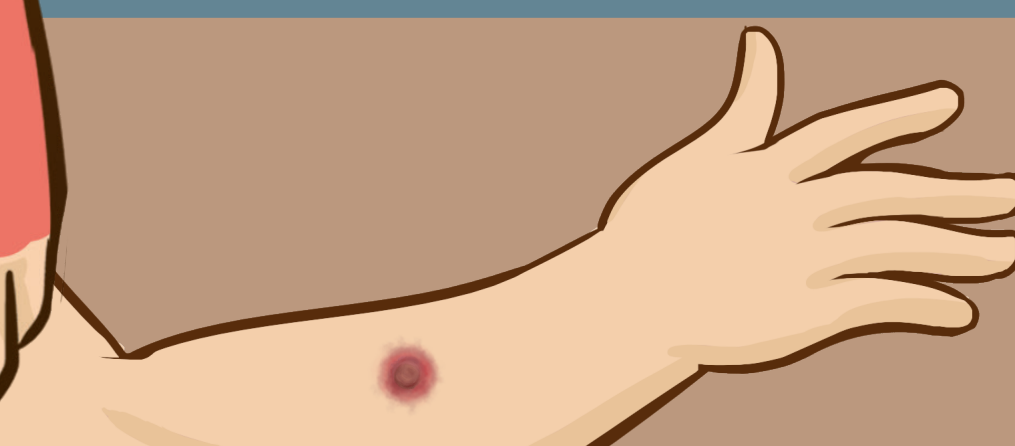
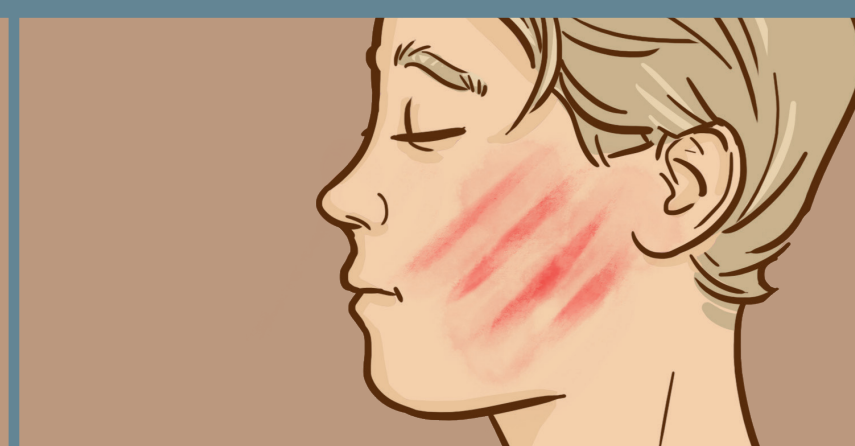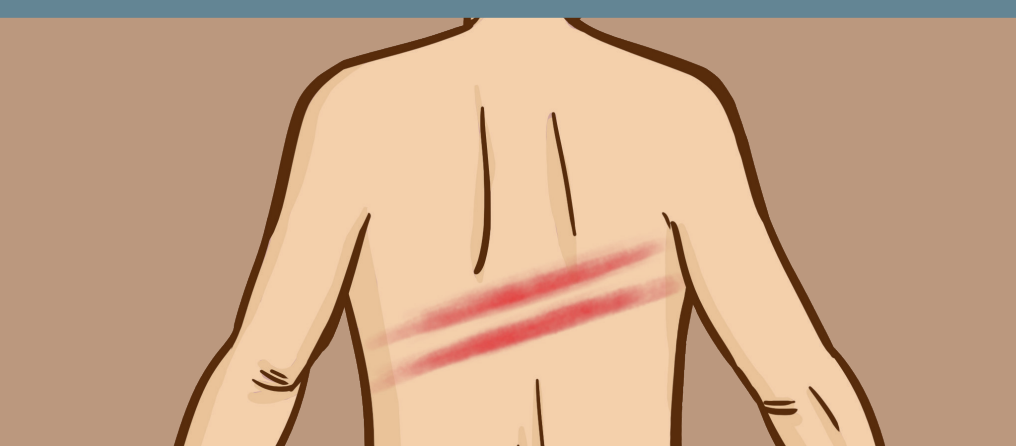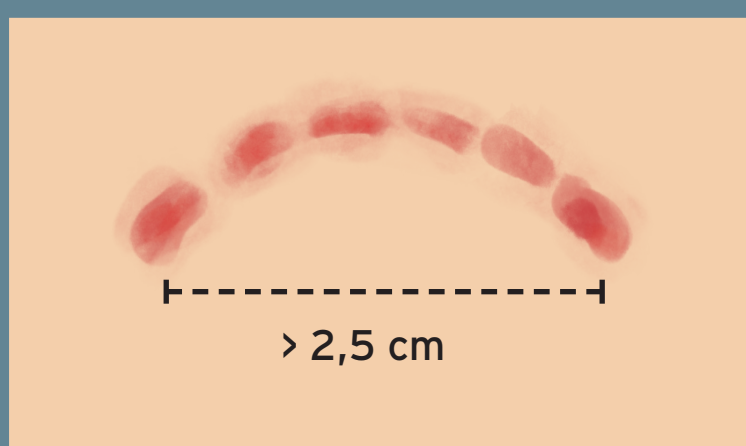
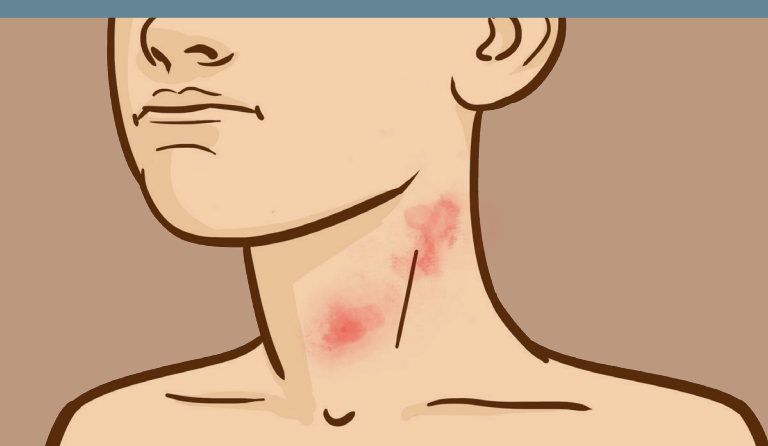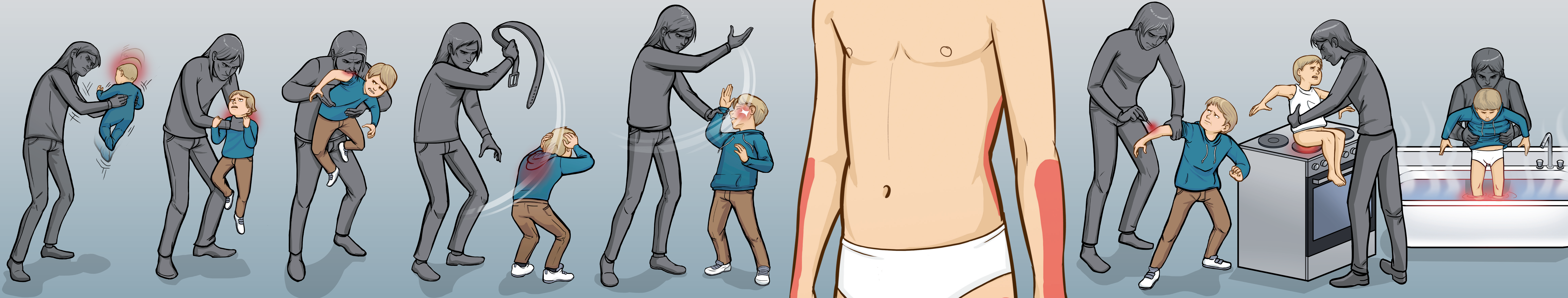2X PRO TAG wird in der Stadt Salzburg die Kinder- und Jugendhilfe gerufen.

ALLE 2 WOCHEN musste im letzten Jahr ein Kind wegen „Gefahr im Verzug“ in Sicherheit gebracht werden.

1.253 KINDER wurden im letzten Jahr von der Kinder- und Jugendhilfe professionell begleitet.

Ihnen ist etwas aufgefallen? Zögern Sie nicht und kontaktieren Sie

KINDER- & JUGENDHILFE STADT SALZBURG  
TEL: (+43) 662 8072 3280



Ein Schütteltrauma führt zu schweren Verletzungen im Kopf. Äußere Verletzungen sind in der Regel nicht sichtbar.

Würgemale sollten zu einer sofortigen ärztlichen Vorstellung führen!

Abstand Eckzähne größer 2,5 cm = Erwachsener kleiner 2,5 cm = Kind

Schlag mit dem Gürtel oder länglichen Schlagwerkzeugen = Doppelstriemen

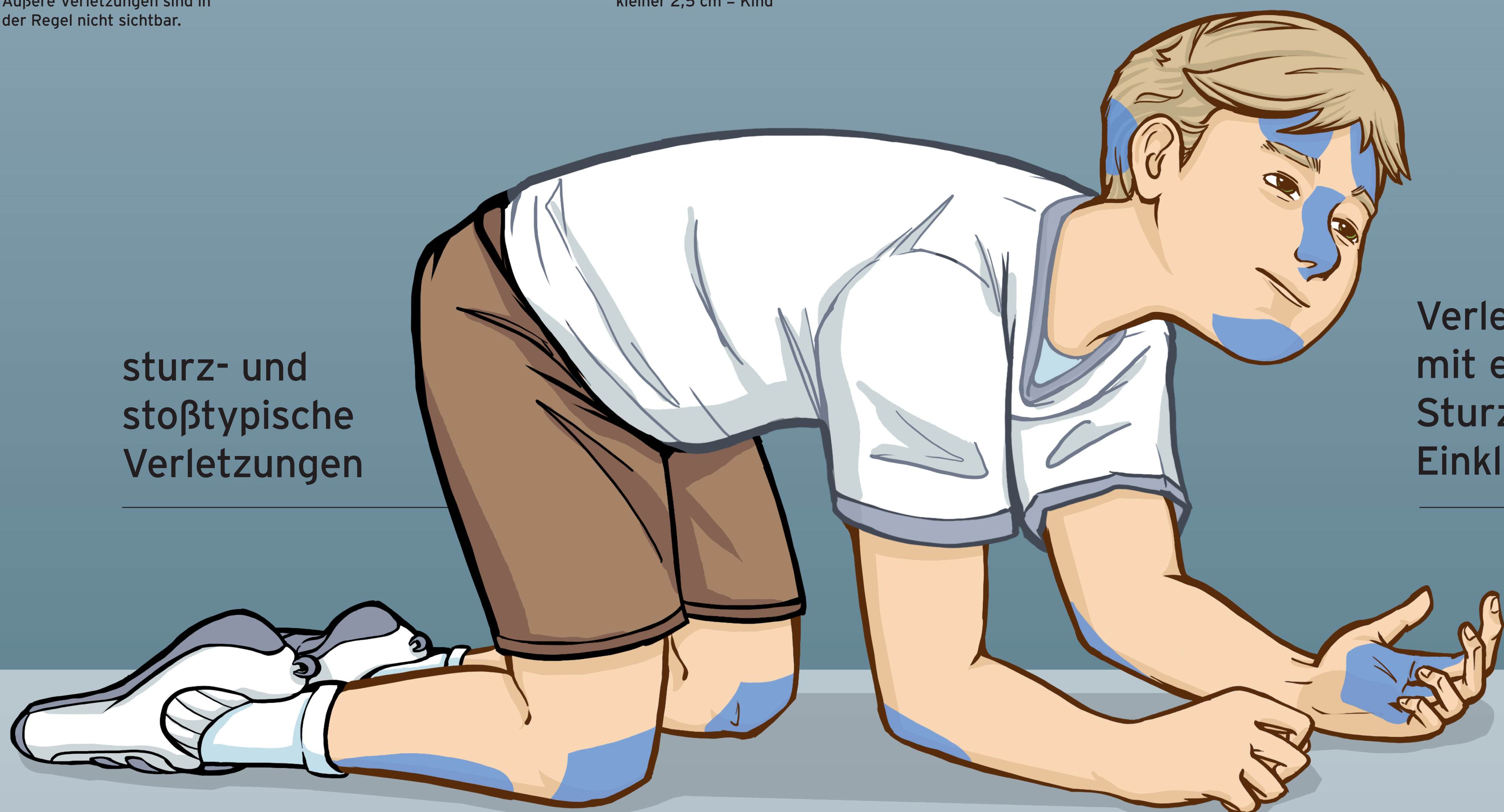
Schlag ins Gesicht = Doppelstriemen

Die typische Zigarettenverbrennung ist rundlich bis leicht oval. Zigarettenverbrennungen am Handrücken können ein Hinweis auf Misshandlung sein, da Kinder nicht mit dem Handrücken greifen.

Scharf begrenzte runde Verletzungen

Verbrühungen durch Eintauchen sind zirkulär und weisen eine scharfe Begrenzung im Randbereich auf.

sturz- und stoßtypische Verletzungen



Verletzungen, die nicht mit einem einfachen Sturzgeschehen in Einklang zu bringen sind

## Hinweise auf Misshandlung:

1. Das Fehlen einer schlüssigen und nachvollziehbaren Erklärung.
2. Passt die motorische Entwicklung des Kindes zu dem geschilderten Tathergang? Ein einjähriges Kind ist z. B. nicht in der Lage, auf einen Herd zu klettern und diesen ohne fremde Hilfe einzuschalten.
3. Wechselnde Versionen zum angegebenen Unfallhergang.
4. Verhaltensauffälligkeiten des Kindes während der Untersuchung: Angst, völlige Passivität, Überangepasstheit, extreme Unterwürfigkeit, Aggressivität, destruktives Verhalten, Distanzminderung.
5. Viele unterschiedliche Verletzungen an verschiedenen Körperstellen sprechen für eine Misshandlung.
6. Verzögertes Aufsuchen medizinischer Hilfe bei schwerwiegenden Verletzungen ist hochgradig verdächtig.